Aus dem Pathologischen Institute zu Kiel.

Lane Medical Library

Ein seltener Fall

von

Anomalie der Tricuspidalis.

Inaugural-Dissertation

zur Erlangung der Doctorwürde

der medizinischen Fakultät zu Kiel

vorgelegt von

Theodor Marxsen.

approb. Arzt aus Segeberg.

Mit 2 Abbildungen.

Opponenten:

A. Ebermayer, einj.-freiw. Arzt.
G. Japing, cand. med.

Kiel.

Druck von Schmidt & Klaunig.

1886.

Aus dem Pathologischen Institute zu Kiel.

Ein seltener Fall

von

Anomalie der Tricuspidalis.

Inaugural-Dissertation

zur Erlangung der Doctorwürde

der medizinischen Fakultät zu Kiel

vorgelegt von

Theodor Marxsen,

approb. Arzt aus Segeberg.

Mit 2 Abbildungen.

Opponenten:

A. Ebermayer, einj.-freiw. Arzt.
G. Japing, cand. med.

Kiel.

Druck von Schmidt & Klaunig.

1886.

Referent:

Dr. **Heller.**

Druck genehmigt:

Völckers,
z. Z. Dekan.

Die Anomalien an den Ostien des Herzens sind sehr zahlreich Sie sind entweder postuterin entstanden und dann mit Ausnahme der sehr seltenen Fälle von traumatischer Entstehung auf Endocarditis zurückzuführen, oder sie sind schon aus dem foetalen Leben mitgebracht; dann beruhen sie entweder auf abnormer Bildung und Hemmungs bildung oder ebenfalls wie die postuterin erworbenen auf Endocarditis.

In Folgendem werde ich nun einen sehr merkwürdigen Fall einer Tricuspidalanomalie mit enormer Verunstaltung der Klappen, wahrscheinlich aus einer foetalen Endocarditis hervorgegangen, beschreiben, wie er bis dahin, wie es scheint, nur einmal beobachtet ist. Der Befund wurde auf dem hiesigen pathologischen Institut gemacht; Herr Professor Heller hat mir das Material gütigst zur Verfügung gestellt.

Es handelt sich um eine 61 Jahre alte Frau, welche wegen einer maturen Cataract am 6. Juni 1884 die hiesige Augenklinik aufsuchte. Die Extractio lentis wurde am 12. e. m. gemacht. Wegen profuser Diarrhoeen am 26. e. m. in die medicinische Klinik aufgenommen, trat schon vier Tage später bei continuirlich mässigem Fieber und auffallend hoher Pulsfrequenz von 120—130 der exitus letalis ein. Die Section ergab als wesentlichen Befund Folgendes: Geschwürprocesse des Dickdarms — eigentümliche Verunstaltung der Tricuspidalis — schlaffe Infiltrate, Emfysem, Oedem und Compression der Lunge — Bronchiektasien — starke Erweiterung des ductus thoracicus — Schnürleber- — Magen- und Duodenalnarben — parenchymatöse Nefritis mit Narben und Infarcten — Ecchymosirung und Epithelverdickung der Blase — Schwellung und Hyperämie der Mesocolondrüsen — Hyperämie des Schädelinhalts — geringer Kropf — geringer Hydrocefalus.

Uns interessirt hier nur das Herz und gebe ich das Sectionsprotokoll in Folgendem wieder.

Herz anscheinend normal gross, nur sehr breit; der auf das linke Herz fallende Teil sehr klein. Linker Ventrikel ganz eng contrahirt,

nur der Vorhof ist etwas weiter, enthält flüssiges Blut und wenig Gerinsel. An der Mitralis sind beide Zipfel ziemlich stark schwielig verdickt. Aortenklappen bis auf geringe Verdickungen normal; von dem unteren Rand der einen Klappe reicht ein 3,2 cm langer feiner Sehnenfaden zu einem Mitralmuskel. Die Musculatur des linken Ventrikels ist ziemlich dick, dunkelbraunrot, schlaff, in der hinteren Wand desselben eine die grössere Hälfte der Musculatur durchdringende lockere bindegewebige Stelle, etwa ein cm im Durchmesser haltend und daran anschliessend weiter nach unten mehrere kleine sehnige Schwielen. Am rechten Herzen ist der Konus arteriosus sehr weit, seine Wand 5 bis 10 mm dick; hinter den Trabekeln finden sich sehr stark ausgeweitete Taschen, zum Teil bis 16 mm tief gehend. Vom Konus arteriosus dexter führt keine directe Verbindung in einen weiteren Ventrikelraum, sondern nur ein ausgespannt 3 cm im grössten Durchmesser haltendes Ostium unter dem stark entwickelten einen Tricuspidalsegel direct in den Vorhof. Das zweite Segel ist etwa normal gross, in einer vom Vorhof gegen die Spitze des Herzens gerichteten Linie dem Septum glatt anliegend, ohne eigentliche Papillarmuskeln und Sehnenfäden; nur vom Rande schlägt dasselbe nach einem sehr dicken Muskelbalken des Konus ein äusserst zartes Netzwerk von Fäden herüber; an die Enden dieses Muskelbalkens setzen sich die Enden der als erste beschriebenen Klappe an. Der als drittes Segel aufzufassende Teil steht nur in ganz schmaler 12 mm breiter Verbindung mit dem vorigen, ist jedoch nicht deutlich von dem ersten unterschieden. Es bildet eine bis $7^1/_2$ cm nach beiden Richtungen hin im Durchmesser haltende, der Wand des Ventrikels anliegende Platte; gegen die Spitze hin ist diese grosse Membran von einem etwa $^1/_2$ cm im Durchmesser haltenden Ostium durchbrochen, das von derbschwieligen dicken und dünnen Sehnenfäden begrenzt ist; nach oben an der Grenze des Vorhofs eine unregelmässig durchlöcherte Stelle. An zahlreichen Stellen ist diese grosse Platte mit der Wand des Ventrikels so fest durch kurze schwielige Stränge verwachsen, dass dazwischen nur ganz flache Spalten übrig bleiben. Die Platte ist bald schwielig verdickt, bald zart und dünn, an einzelnen solchen Verwachsungsstellen findet sich eine kleine Kalkspange eingelagert. Rechter Vorhof ausserordentlich weit, seine Wand sehr dünn, sein Raum besonders noch vergrössert durch die oben beschriebene eigentümliche Verunstaltung der Tricuspidalis, durch welche er tatsächlich um das Volumen des rechten Ventrikels vergrössert ist; das Herzohr sehr

weit, dünnwandig; foramen ovale offen, an der linken Vorhofsseite in zwei Oeffnungen mündend, von denen die eine durch eine halbmondförmige Klappe geschlossen ist. Pulmonalarterie über den Klappen aufgeschnitten 7,1 cm. Innenfläche mit sehr reichlichen fettigen Flecken versehen. Aorta über den Klappen aufgeschnitten: 6,6 cm, über dem Zwerchfell: 4,3 cm, Innenfläche mit spärlichen fettigen endarteriitischen Flecken. Die Valvula Eustachii sehr gut entwickelt.

Wir haben also, was uns am meisten auffällt, am rechten Herzen eine enorm grosse Höhle, die zugleich vom Vorhof und Ventrikel gebildet wird und eine kleine vom Konus arteriosus gebildete. Beide stehen nur durch das oben beschriebene Ostium in Verbindung. Es ist nun von grossem Interesse zu untersuchen, wie sich die Blutbewegung in dem so abnorm gestalteten Herzen vollzogen haben mag. Einen unregelmässigen Rythmus in der Contraction anzunehmen, haben wir keinen Grund; auch hier müssen die Bewegungen der correspondirenden Abteilungen des Herzens synchronisch, die des Vorhofs und Ventrikels alternirend gewesen zein. Die Function muss sich nun folgendermaassen gestaltet haben: Das Blut strömte aus den beiden Venae cavae nicht, wie es normal geschehen sollte, nur in den Vorhof, sondern weil Vorhof und Ventrikel eine einzige grössere Höle bildeten, ebenfalls auch in den unteren Raum dieser Höle, i. e. in die Ventrikelabteilung. Durch die Systole der Vorhofsabteilung wurde das Blut in den Ventrikelraum gedrängt und suchte nun nach allen Punkten niederen Drucks auszuweichen; als solche kommen in Betracht die Veneneinmündungsstellen sowie das Foramen zwischen der Höle und dem Konus arteriosus. In die Venen kann bekanntlich nichts zurückströmen, so floss das Blut direkt in den Konus arteriosus; die Ventrikelabteilung, welche ja zu dieser Zeit sich in der Diastole befand, musste ihre volle Blutmenge behalten. Während der Diastole aber der Vorhofsabteilung wurde nun das in der Ventrikelabteilung restirende Blutquantum durch dessen Contraction unter einen bedeutend vermehrten Blutdruck gesetzt und suchte ebenfalls dahin, wo ein niederer Druck herrscht, auszuweichen, also wiederum in die rechte Vorhofsabteilung und in die Veneneinmündungsstellen sowie den Konus arteriosus. Dass nichts in die Venen zurückgeflossen ist, wurde wahrscheinlich durch die gut entwickelte Valvula Eustachii bewirkt, die so etwas schlussfähig war. Ob Blut in den Konus arteriosus geflossen ist, ist nicht mit Sicherheit festzustellen; da Konus und Ventrikel sich gleichzeitig contrahiren, so würde entscheidend sein die Energie der Con-

tractionen; war dieselbe stärker bei der Systole der Ventrikelabteilung, so wird auch ein Blutquantum in den Konus geflossen sein. Aber es kommt noch ein anderer Umstand in Betracht, der einen Zufluss zum Konus während der Contraction der Ventrikelabteilung nicht wahrscheinlich macht. Wie die Beschreibung oben ergiebt, war die Oeffnung zwischen der Höle und dem Konus mit einer einzigen Klappe versehen, welche aber so gross war, dass sie dieselbe wol vollständig bedecken konnte. Dazu kommt noch, dass der starke oben beschriebene Muskelbalken bei der Systole durch seine Contraction das Lumen verkleinern musste. Da nun bei der Contraction des Konus die Klappe sich durch die unter erhöhtem Druck gesetzte Blutmenge anlegen musste, wurde zugleich die Oeffnung wol vollständig geschlossen. Demnach wurde das Blutquantum sehr wahrscheinlich wieder allein oder doch vorwiegend in die Vorhofsabteilung zurückgeworfen, musste natürlich, sobald die Diastole des Ventrikels eintrat, wieder in diesen zurückfliessen.

Wie wir gesehen, war der Abfluss aus dem aus Vorhof und Ventrikel gebildeten Raum kein vollständiger; daher musste bei dem erneuten Einfliessen aus den Hohlvenen durch die so vermehrte Blutmenge eine bedeutend grössere Arbeitsleistung vom rechten Herz gefordert werden. Diese musste sich, da das Blutquantum vorwiegend den Ventrikelabschnitt belastete, besonders auf diesen geltend machen und so sehen wir denn die Dilatation und Hypertrofie der Vorhofsabteilung auch viel weniger ausgeprägt als die der Ventrikelabteilung. Eine weitere Folge war ferner die vermehrte Füllung des rechten Konus; es musste auch hier eine Dilatation nebst Hypertrofie sich entwickeln um so mehr noch als auch der Lungenkreislauf nicht unbedeutend erschwert war. Es ergab nämlich die Section, dass beide Lungen emfysematös gedunsen waren; ferner musste der Widerstand gegen das Eindringen des Blutes noch verstärkt sein durch die Compression des unteren Abschnitts vom unteren Lungenlappen, herbeigeführt durch die kyphoskoliotische Verkrümmung der Wirbelsäule. Es ergiebt auch die Untersuchung, dass die Klappe, welche an die Oeffnung zwischen der Höle und dem Konus inserirte, nur dicht oberhalb und unterhalb der Insertion mit kurzen endocarditischen Sehnensäulen fixirt war, so dass an dem freien Rande Chordae tendineae vollständig fehlten. Trotzdem war die Klappe nicht insufficient; denn wie wir oben gesehen, wurde das Lumen bei der Contraction des Konus durch dieselbe geschlossen.

Der Konus arteriosus dexter bekam sein Blut also wahrscheinlich ausschliesslich während der Systole der Vorhofsabteilung, er nur versorgte den Lungenkreislauf, functionirte allein statt des rechten Ventrikels.

Fassen wir noch einmal zusammen, so bekam die aus Vorhof und Ventrikel gebildete Höle erstens ihr Blut aus den Holvenen, zweitens verblieb stets eine nicht unbedeutende Menge in derselben. Dass bei solchem enorm gesteigerten Blutdruck während der systolischen Bewegungen keine Stauung im Körperkreislauf eingetreten ist, muss immerhin auffallen. Die Frau hat, so lange sie auf den hiesigen Kliniken lag, keine Oedeme gehabt. Die Section ergab auch keine Zeichen der Stauung in Leber, Milz oder anderen diesem Kreislauf zugehörigen Organen; ob hin und wieder in der früheren Lebenszeit Oedeme aufgetreten sind, darüber schweigt die Statusaufnahme. Wir erinnern uns, dass die Verbindung zwischen der Höle und dem Konus arteriosus durch eine Oeffnung mit einer Klappe gebildet wurde, die ziemlich stark bindegewebig verdickt und daher rigide und starr war. Trotzdem werden stenotische Erscheinungen nicht oder nur in sehr geringem Grade aufgetreten sein, da das Lumen relativ gross und bei der Contraction des Vorhofs eine wesentliche Verengerung nicht statt haben konnte. Der Abfluss des Blutes in den Konus ging also verhältnismässig leicht von statten. Die Autopsie ergab ferner, dass die Musculatur des Vorhofes sehr schwach entwickelt, zum Teil atrofisch war, und die Energie der Contraction der noch relativ gut entwickelten Muskelfasern musste durch Verwachsungen mit der Klappe sehr abgeschwächt sein; endlich war das Foramen ovale offen und mündete mit zwei Oeffnungen in den linken Vorhof. In diesen Umständen müssen wir den Grund dafür suchen, dass Stauungserscheinungen nicht aufgetreten sind; vielleicht war auch, wie schon bemerkt, die gut entwickelte Valvula Eustachii etwas schlussfähig. Es ist wohl keine Frage wenn auch auf diese Weise die Herzfehler compensirt wurden, dass trotzdem die Circulation, besonders in den letzten Jahrzehnten nur mühsam aufrecht erhalten wurde. Dies konnte nur geschehen bei möglichst guter Ernährung und Meidung auch schon relativ geringer Anstrengungen, damit stimmt auch überein das stark entwickelte Fettpolster, sowie die sehr schwache und auffallend blasse Musculatur. Die Schwäche des rechten Herzens ist schliesslich die Todesursache gewesen, indem das vom 17. Juni bis zwei Tage vor dem exitus letalis continuirlich mässige Fieber eine an ein solches Herz stark ver-

mehrte Arbeitsleistung stellte, der es bei längerer Dauer unterliegen musste.

Beim näheren Forschen in der Literatur habe ich nur einen Fall gefunden, der mit dem unsrigen übereinstimmt. Derselbe ist von Ebstein[1]) beschrieben, den anzuführen ich mir hier gestatte.

Es handelt sich um einen 19jährigen Mann, an dem eine hochgradige Tuberculose constatirt wurde und der unter den Erscheinungen des Lungenoedems zu Grunde ging. Zuletzt hatte sich auch Oedem an den Unterschenkeln eingestellt. „Bei der Leichenöffnung fand sich statt der normalen dreizipfligen Klappe ein rudimentärer, unter dem Klappenringe entspringender innerer Zipfel, statt des vorderen und hinteren Zipfels fand sich eine nach unten zu sich sackförmig abschliessende gefensterte Membran, welche an der hinteren Wand des rechten Ventrikels direct in das Endocardium desselben überging. Diese Membran stand durch Sehnenfäden, welche von ihrer äusseren Fläche ihren Ursprung nahmen, mit den Papillarmuskeln des rechten Ventrikels in Verbindung. Durch diese Membran wurde der rechte Ventrikel in zwei ungleiche Hälften geschieden, von denen die eine den von der erwähnten Membran nach unten abgeschlossenen sackartigen Raum umfasste, während die andere den Raum zwischen der Aussenfläche der Membram und der Innenwand des rechten Ventrikels und dem Konus arteriosus dexter umfasste. Die Verbindung zwischen der ersterwähnten Hälfte und dem Konus arteriosus dexter wurde durch eine ovale Oeffnung vermittelt, welche von dem anderen Abschnitt der Membran einerseits und einem Papillarmuskel andererseits begrenzt wurde. Die Valvula Thebisii fehlte. Die Valvula foraminis ovalis fand sich an mehreren Stellen offen. Starke Erweiterung des rechten Vorhofs, mässige des rechten Ventrikels. Sonst am Herzen nichts Abnormes. Die geschilderte Verbildung der dreizipfligen Klappe datirt aus dem zweiten oder dritten Monat des Foetallebens.“

Ueberlegen wir nun, welches die Ursache für die abnorme Verunstaltung der Tricuspidalis war, so müssen wir dieselbe zweifellos auf eine im Foetalleben abgelaufene Endocarditis zurückführen; denn die foetale Endocarditis kommt, darin stimmen alle Pathologen überein, fast ausschliesslich im rechten Herzen vor, entsprechend den Verhältnissen des foetalen Kreislaufs. Dies hätten wir vielleicht so zu verstehen, dass das Blut zuerst mit den Klappen des Ostium venosum

[1]) 44. Jahresbericht der Schlesischen Gesellschaft für vaterländische Cultur 1866.

und der Pulmonalis in innigeren Contact kommt und es würden die die Endocarditis erzeugenden Infectionsträger durch die Placenta dorthin geführt. Es ist möglich, wie behauptet wird, dass die Uebertragung mittelst weisser Blutkörper geschieht, jedenfalls ist diese Hypothese noch mit grosser Reserve aufzunehmen. Nach der Ansicht von Klebs seien gerade die Klappen deswegen so bevorzugte Stellen, weil beim Zusammenschlagen der Segel leicht aufgelagerte Teilchen festgedrückt würden, während Köster bekanntlich eine endocarditische Embolie annimmt. Es ist zuweilen nicht sehr schwer, mit einiger Sicherheit zu bestimmen, in welche Zeit des intrauterinen Lebens die Endocarditis zu verlegen ist, da ein Stehenbleiben einzelner Teile des Herzens auf foetaler Stufe durch die Entzündung erfolgt; so verlegt Ebstein seinen Fall in den zweiten bis dritten Monat. In unserem Fall ist das nicht so genau zu ermitteln; jedenfalls ist die Erkrankung doch wol erst aufgetreten, nachdem die Bildung des Septum vollendet war, da sonst sehr wahrscheinlich durch die starken Entzündungserscheinungen, welche ohne Zweifel obgewaltet haben, sich ein hemmender Einfluss auf die Bildung des Septum geltend gemacht hätte und ein Defect desselben nicht ausgeblieben wäre. Dass wir es wirklich mit einer Endocarditis zu thun haben, geht schon daraus hervor, dass die geschrumpften und verdickten Klappen in ihrem Verhalten den im späteren Lebensalter erworbenen Residuen von Endocarditis entsprechen. Das als drittes beschriebene Segel der Tricuspidalis bildete bekanntlich eine nach beiden Richtungen hin bis $7^1/_2$ cm im Durchmesser haltende, der Wand der Ventrikelabteilung anliegende Platte. Das Zustandekommen dieser so grossen Membran haben wir uns so zu erklären, dass in Folge der Entzündung das Segel fest mit der Wand verklebt wurde und dann bei dem weiteren Wachstum des rechten Ventrikels in gleichem Schritt mit diesem mitwachsen musste.

Die Lehre von der foetalen Endocarditis ist noch ziemlich neuen Datums. Während Kreysig nur darauf hinweist, dass angeborene Herzfehler nicht allein Circulationsstörungen im Gefolge haben, sondern auch die grossen Gefässe der Gefahr einer Entzündung ausgesetzt seien, spricht Bamberger die richtige Ansicht aus; er sagt: „Die Abnormitäten der Ostien sind zum Teil durch Bildungshemmung, zum Teil aber durch entzündliche Vorgänge bedingt, die meist in der späteren Periode des foetalen Lebens aufzutreten scheinen“. Aber erst Rokitansky, der Begründer der pathologischen Anatomie in Deutschland, schuf die Lehre von der foetalen Endocarditis, wodurch so

manche Missbildungen, die als Defectbildung, Hemmungsbildung oder als Folge einer Entzündung schlechthin gedeutet waren, eine einheitliche genetische Auffassung bekamen: er sagt: „Eine Ausnahme von Interesse macht die Endocarditis im Foetus, sie kommt häufig im rechten Herzen vor und es sind viele in das Knaben- und Jünglingsalter verschleppte Stenosen an den Ostien des rechten Herzens ohne Zweifel angeboren, d. i. durch foetale Endocarditis gesetzte, und die für Bildungsfehler gehaltenen Anomalien sind besonders, was Abnormität der Klappen anbetrifft. Folge einer foetalen Endocarditis". Auf dieselbe Weise entstanden werden hervorragend von den Autoren Erkrankungen der Pulmonalklappen erwähnt, wodurch ein Verschluss der Arterien zu Stande käme. (Rokitansky, Norman Chevers, Peacock, H. Meyer.) Rauchfuss[1]) sagt, dass die Stenose sowie Verkümmerungen der Lungenarterie als höchst wahrscheinliche Ergebnisse einer foetalen Endocarditis anzusehen seien, und unter dem Capitel „Tricuspidalinsufficienz der Neugeborenen" sagt er ferner, dass diese auf Entwicklungsfehler oder foetaler Endocarditis beruhende angeborene Insufficienz nur sehr selten vorkomme; nur drei Fälle habe er in der Literatur gefunden, einen von Ebstein, denselben, den ich oben wörtlich mitgetheilt habe, ferner den von Steffen, der an Tricuspidalis keine Zipfel fand, sondern diese Klappe wurde nur durch einen 2—3‴ breiten Saum gebildet, der verdickt, geröthet und leicht ausgezackt war — also auch, wie es scheint, auf Endocarditis beruhte; ein dritter Fall wurde im Kinderhospital des Prinzen von Oldenburg (Petersburg) beobachtet, dessen genauere Beschreibung fehlt. Ziegler lässt von den Difformirungen der Klappen neben denen, die zu Stenosen der Ostien führen auch die, welche zu mangelhafter Schlussfähigkeit, zur Insufficienz führen, und besonders jene, welche als Klappenverdickungen oder Verwachsungen sich präsentiren, auf endocarditische, in der Foetalzeit abgelaufene Processe zurückführen. An dieser Stelle macht dieser Autor keinen Unterschied zwischen rechtem und linkem Herzen, erwähnt aber später, dass bei der durch narbige Schrumpfung herbeigeführten Stenose der Konus arteriosus die Ursache namentlich in der foetalen Endocarditis zu suchen sei und in diesem Fall am häufigsten das rechte Herz beträfe. Aehnlich spricht sich Birch-Hirschfeld aus; derselbe erwähnt auch speciell die Tricuspidalinsufficienz als eine in der Regel nicht auf mangelhafte Entwicklung, son-

[1]) Gerhard, Handbuch der Kinderkrankheiten IV, 1.

dern auf foetale endocarditische Entzündung zurückzuführende Erkrankung, ebenso entspreche der Verschluss des Ostium venosum wahrscheinlich derselben aetiologischen Ursache und sei keine Missbildung.

Es ist aus dem Vorhergehenden ersichtlich, dass man anfangs fast nur die Erkrankungen des Pulmonalostium, Stenose und Verschluss der Arterie im Auge hatte; erst später scheint man die des Ostium venosum und besonders die Stenose berücksichtigt zu haben; wenn man die ersteren auf eine Endocarditis zurückführte, lag es doch auch sehr nahe die des Ostium dazuzurechnen, da es ja bekanntlich die vena cava superior ist, welche allein ihr Blut durch das rechte Ostium atrioventriculare dextrum zur Pulmonalarterie führt. Das eine Stenose häufiger vorkommt als eine Insufficienz, liegt in der Art des Entzündungsausganges, nämlich in Verdickungen, Schrumpfungen, Verwachsungen und Verkalkungen; in den aufgezählten Fällen von Insufficienz handelt es sich um eine reine; es ist natürlich nicht ausgeschlossen, da der Entzündungsprocess sich gar nicht selten auf die Chordae tendineae resp. Papillarmuskeln erstreckt, dass mit der Stenose auch zugleich eine Insufficienz im Spiele ist. Die Insufficienz wird besonders dann entstehen, wenn es sich um Entzündungen von hoher Intensivität, wie es die ulceröse Endocarditis mit sich bringt, handelt; durch die rasch fortschreitende Destruction der Klappensubstanz mit Geschwürsbildung und nachfolgender Perforation werden leicht ganze Zipfel aus ihrer Verbindung gelösst, die entweder frei flottiren, abgetrennt zu Embolien führen, oder auch, wie in unserem Fall in Folge der endo-myocarditischen Affectionen ganz oder teilweise mit der Ventrikelwand verklebt werden; und hier fand mit zunehmender Dilatation des Ventrikels dementsprechend ein fortschreitendes Wachstum der einen Klappe statt, so dass schliesslich sowol ein grosser Teil der hinteren wie der vorderen Wand des Ventrikels mit derselben bedeckt war.

Aus Vorgehendem geht hervor, dass es meistens die Lungenarterie, seltener das Ostium venosum dextrum ist, welche von der foetalen Endocarditis befallen werden, wodurch die verschiedensten Veränderungen an den Klappen bis zur völligen Atresie zu Stande kommen. Allerdings führt Rokitansky[1]) neuerdings an, es sei gewiss nicht zu zweifeln, dass die eben gedachte Entzündung vermöge der durch sie angeregten Gewebsveränderungen die Entwicklung der Lungenarterie hemmte und so eine Verkümmerung derselben, eine

[1]) Die Defecte der Scheidewände des Herzens. Wien 1875.

Stenose oder Atresie, herbeizuführen im Stande wäre; aber es „sei doch wol die Frage berechtigt, ob denn jene Processe nicht eine bereits anomale und zwar eine vermöge eines ursprünglichen Bildungsfehlers enge Lungenarterie beträfen". Unser Fall an der Tricuspidalis ist jedoch zweifellos auf eine intrauterine primäre Endocarditis zurückzuführen und müssen die Entzündungserscheinungen wegen der enormen Verunstaltungen sehr stark und anhaltend gewesen sein.

Schliesslich möchte ich mir noch gestatten, meinem hochverehrten Lehrer, Herrn Professor Heller, für die freundliche Unterstützung bei der Arbeit meinen aufrichtigen Dank auszusprechen.

Erklärung der Tafel.

1. Rechter Vorhof und Ventrikel aufgeschnitten, die an der Ventrikelwand angewachsene Tricuspidalis mit Pincetten ausgespannt, ebenso das feine Netzwerk, welches von der verkümmerten zweiten Tricuspidalklappe nach dem starken Muskelbalken hinüberzieht (S. 4.). a. d. Vorhofsabteilung, v. d. Ventrikelabteilung, o. Ostium, i. d. Konus arteriosus.
2. Der Konus arteriosus dexter aufgeschnitten, das erste Tricuspidalsegel zeigend, unter welchem das Ostium aus dem Vorhof-Ventrikel-Raum in den Konus arteriosus führt. p. Pulmonalarterie.

1.

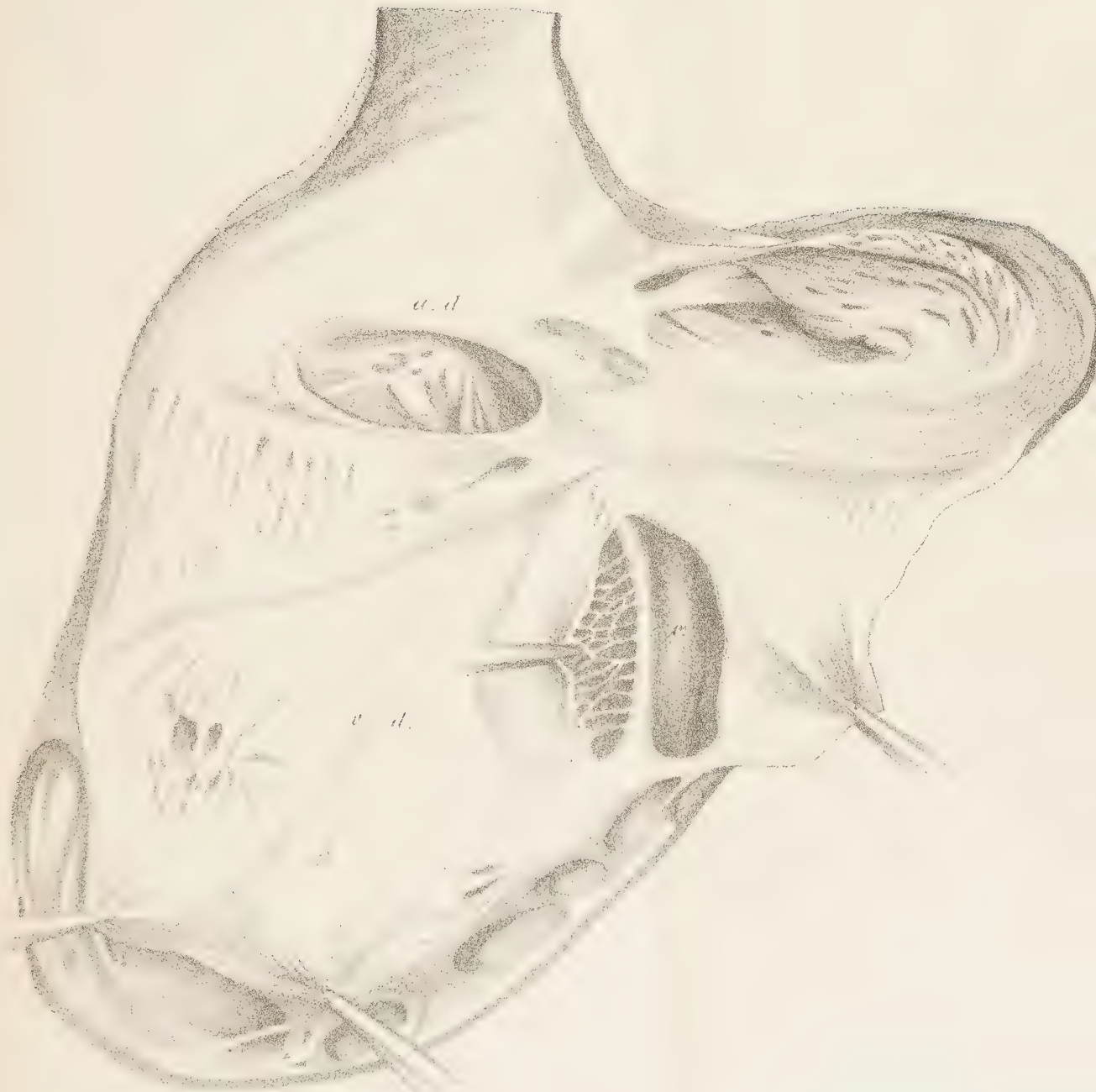

Thesen.

I.

Morbus maculosus Werlhofii ist eine Infectionskrankheit.

II.

Gegen die chronische Otitis media ist eine consequente Anwenwendung von Borsäure am erfolgreichsten.

III.

Eine antifebrile Behandlung mittelst Wasserkissen bei Tyfus abdomin. ist sehr zu empfelen.

Vita.

Ich, Theodor Marxsen, wurde am 22. Sept. 1857 zu Segeberg geboren. Von Ostern 1874 gehörte ich dem Gymnasium zu Eutin an, welches ich Ostern 1880 mit dem Zeugnis der Reife verliess. Studirte 9 Semester in Tübingen, Würzburg, Kiel. In Kiel bestand ich im Herbst 1882 das tentamen physicum, daselbst im Juni 1885 die medizinische Staatsprüfung, sowie im Januar 1886 das Examen rigorosum. Vom 1. April 1880 bis 30. Sept. 1880 genügte ich meiner activen Militairpflicht mit der Waffe beim Füsilier-Bataillon des 7. Württ. Infant.-Reg. Nr. 125 in Tübingen. Vom 1. Oct. 1885 bis 30. März 1886 diente ich als einjähr.-freiw. Arzt bei der I. Matrosen-Division zu Kiel und habe gleich eine 6-wöchentliche Dienstleistung als Unterarzt angeschlossen.